

# «Особливості стоматологічних проявів хворих на неалкогольну жирову хворобу печінки»

Ємельянов Д.В

Харківський національний університет імені В.Н. Каразіна

Неалкогольна жирова хвороба печінки (НАЖХП) обумовлює розвиток структурно-функційних змін у порожнині рота, тому питання етіопатогнезу стоматологічних захворювань у хворих з зазначеною патологією не можливо розглядати без урахування соматичного стану.

**Мета:** визначення клінічних особливостей у порожнині рота при НАЖХП.

**Результати:** більш ніж 90% хворих з НАЖХП мають стоматологічні скарги та різноманітні за клінічними проявами патологічні зміни (рис. 2). Основні стоматологічні прояви: недостатня зволоженість та набряк слизової оболонки губ, щік та язика (рис.3), ексфоліативний хейліт, хронічний генералізований пародонтит (рис.4), мінералізовані та немінералізовані зубні відкладення, рецесія ясен

## Матеріал та методи

стоматологічний огляд,  
вимірювання швидкості саливації,  
в'язкості та рН ротової рідини

Соматично  
здорові  
20

Хворі на  
НАЖХП  
36

Рисунок 1. Дизайн дослідження

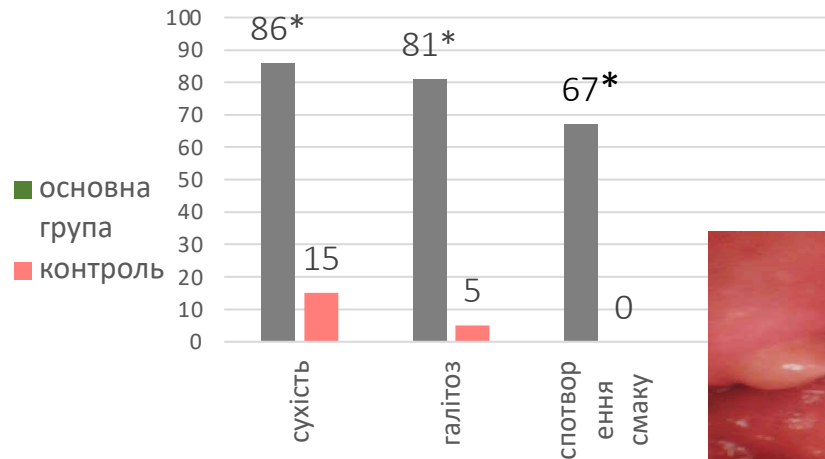


Рисунок 2. Структура стоматологічних скарг

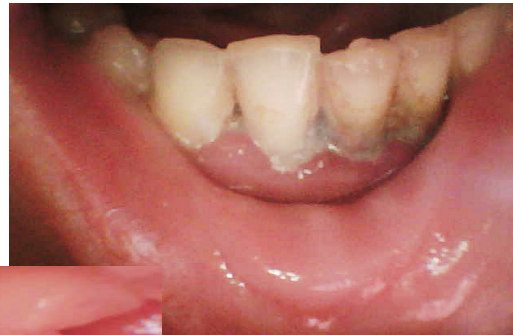

Рисунок 4. Набряклі та гіперемовані ясна, зубні відкладення

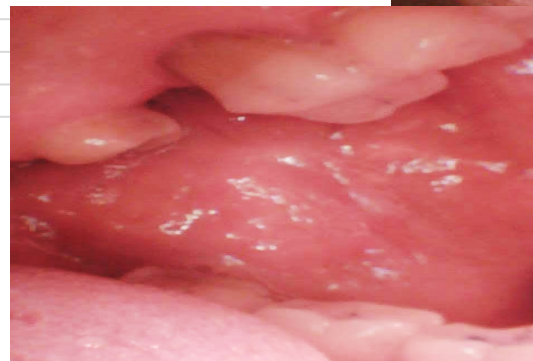

Рисунок 3. Набряк слизової оболонки щоки

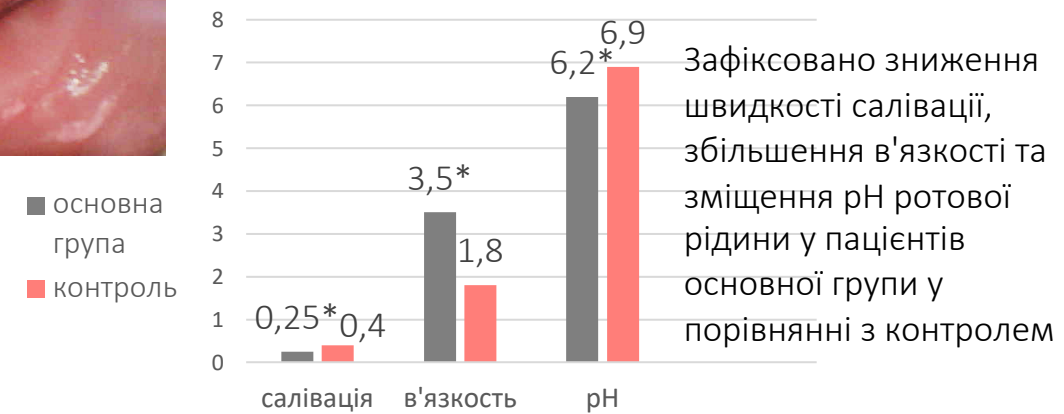


Рисунок 5. Зміни основних показників ротової рідини

Зафіксовано зниження швидкості саливації, збільшення в'язкості та зміщення рН ротової рідини у пацієнтів основної групи у порівнянні з контролем

**Висновки:** Патогенез уражень у порожнині рота хворих на НАЖХП має складний характер та мультифакторну природу. Виявлення основних стоматологічних проявів при НАЖХП дозволить сформувані програму, що буде спрямована на профілактику ймовірних порушень та поліпшити якість життя пацієнтів